


SEGUIMIENTO NUTRICIONAL EN FÍSTULA INTESTINAL DE ALTO DÉBITO Y NP DE LARGA DURACIÓN

Esther Carcelero
Anna Estefanell

(Hospital Clínic Barcelona)

16 Febrero 2010



Antecedentes (I):


- Mujer 62 años
- HTA, dislipemia
- Estenosis mitral de origen reumático. **Prótesis mitral mecánica** en 1992. Marcapasos 1992.
- **AC*FA crónica.** **ACENOCUMAROL**
- Hipotiroidismo en tto sustitutivo
- Adenocarcinoma de endometrio en agosto 2000.



Histerectomía+doble anexectomía+RDT pélvica.




enteritis actínica en tratamiento con mesalazina.



Enteritis actínica

- Afectación de las células epiteliales intestinales por tto RDT de las neoplasias malignas del área abdomino-pélvica.
- Región rectosigmoidea: localización + frecuente.
- Vasculitis progresiva con proliferación endotelial, endarteritis, fibrosis y estenosis.




Antecedentes (II):

- Suboclusión intestinal



varios ingresos que se resolvieron con tratamiento médico
(2003, 2004, 2005, 2006 y 2008)

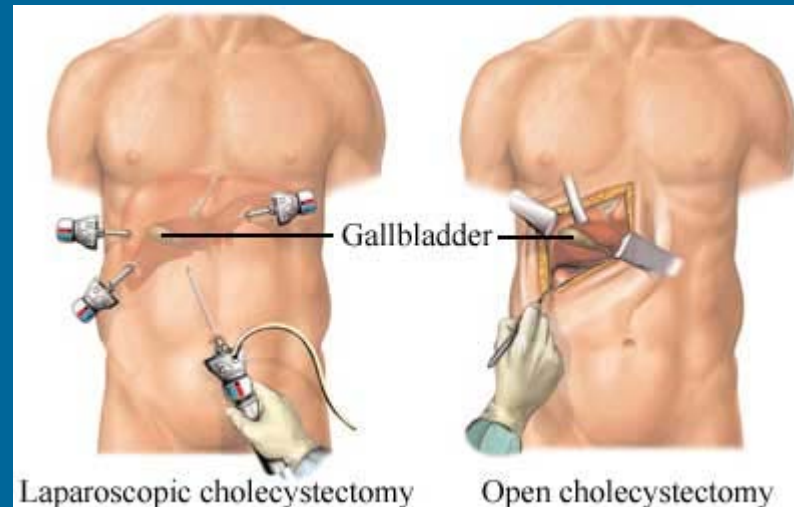


Suboclusión intestinal


- Obstrucción parcial del intestino
- Manifestaciones clínicas:
 - ausencia de la emisión de gases y heces durante h o días
 - distensión abdominal
 - náuseas y vómitos
- Tratamiento médico:
 - aspiración sonda nasogástrica
 - dieta absoluta
 - fluidoterapia
- Causas:
 - 1^a: oclusión i. delgado por bridas o adherencias peritoneales
 - 2^a: hernias

Actual:

11/12/2008: ingreso electivo para Colectomía laparoscópica. Abundantes adherencias → colecistectomía abierta. Liberación de asas intestino delgado adheridas.



2 incisiones del intestino delgado que se suturan



UCI: Sepsis



20/12/2008: LAPAROTOMIA exploradora

Perforación intestinal, se reseca asa de 15 cm de yeyuno afectado, yeyunostomía de descarga 

Sala: Se reintroduce heparina Na postIQ

Yeyunostomía de alto débito

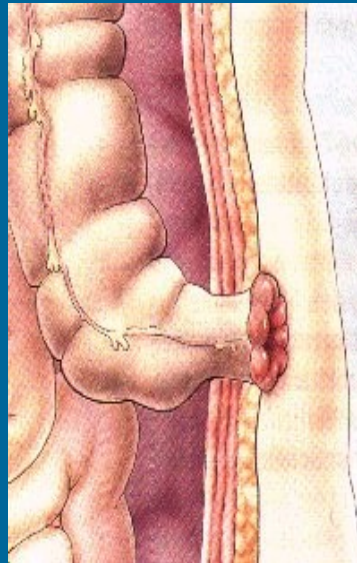



Ingesta vía oral correcta pero pérdida de hasta **5L** por la yeyunostomía. Hipoalbuminemia. ►



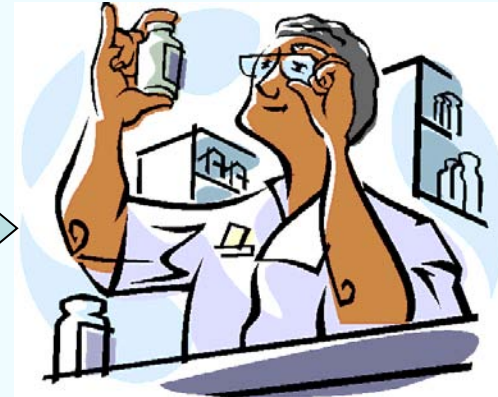OSTOMIA

-Intervención quirúrgica cuyo objetivo es crear una comunicación artificial entre dos órganos o entre una víscera y la pared abdominal, para abocar al exterior los productos de desecho del organismo.





Interconsulta



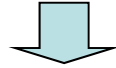


NUTRICIÓN PARENTERAL y TRATAMIENTO

- Inicio el 22/12 (11 días después IQ)
- Muchas pérdidas por yeyunostomía: ¡¡Importante controlar balances de líquido y las Cp de Na, K, Zn y Bicarbonato!!
- Para intentar ↓ débito yeyunostomía: fibra soluble (crea bolo) + loperamida + octreotide (↓ secreciones) 30 min antes de las comidas
- **Problema:** loperamida y sintrom absorción errática por yeyunostomía. Importante conocer el lugar de absorción de los fármacos
- Necesarios ajustes diarios de volumen de NPT y sueros externos. No sobrecargar por AP de prótesis mitral, ACxFA



- Ligera hipofosfatemia al inicio de la NPT (Sdme refeeding, pérdidas por yeyunostomía)



suplementos de fósforo en NPT

- No Vitamina K por difícil control APTT con heparina sódica
- Cálculo aporte de glucosa externa (heparina diluida en glucosa 5%)
- Hasta el 27/02/2009 también dieta oral



27/02/2009: Cierre de yeyunostomía. **Anastomosis**

24 h post IQ: leucocitosis, ↑PCR, hipotensión, oliguria
Aislados *K.pneumoniae* BLEA, *E. faecium* y *Candida* spp

TAC: no fallo de sutura, pero reintervención por empeoramiento



02/03: Laparotomía: Lesión intestinal con salida de contenido intestinal a unos 2 cm de la anastomosis. Lavados + drenaje. Cierre orificio intestinal con seda alrededor de sonda introducida en intestino.



NUTRICIÓN PARENTERAL

-Función renal correcta hasta el 2/3/09 (post reconstrucción de la yeyunostomía): sepsis con IRA




↓ aporte de N en la NPT

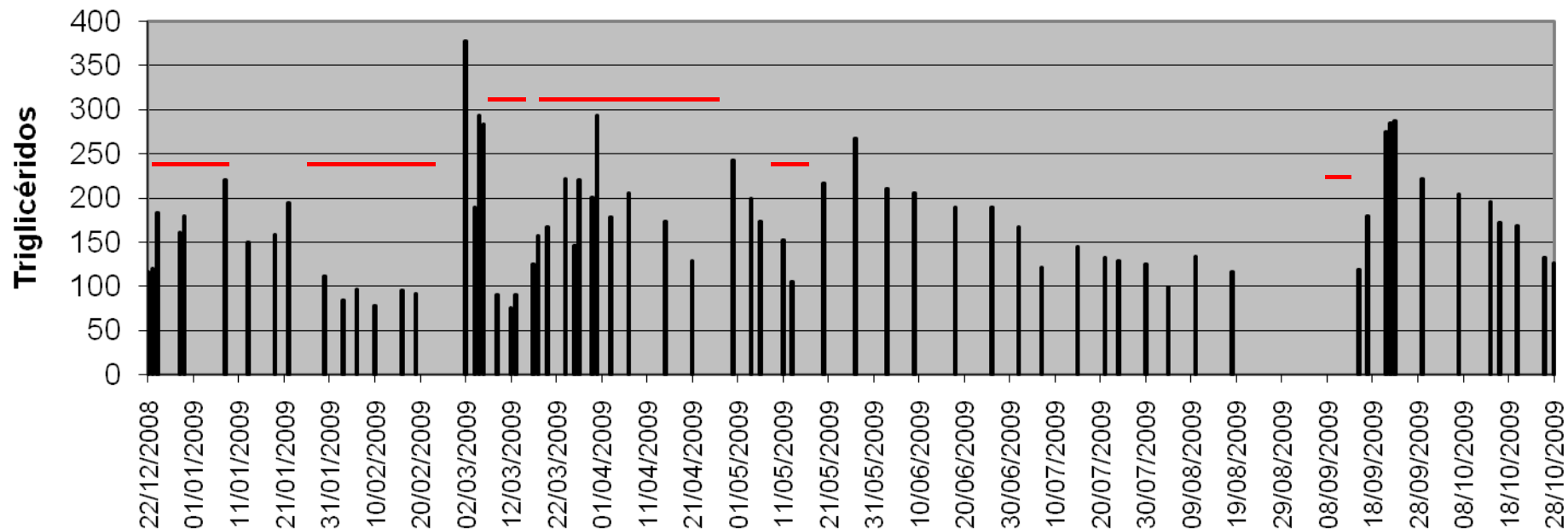
-HiperTG: ↑ en sepsis (↓ mb), ↓ con la perfusión de heparina Na (↑ activ. lipoproteinlipasa) ▶

- Suplementos de carnitina para ayudar a disminuir los TG

-Necesario suplementar la NPT con Zn por pérdidas intestinales ▶



TRIGLICÉRIDOS



23/12- 04/01	<u>Heparina Na</u>
5/01- 25/01	Acenocumarol
26/01- 27/2	<u>Heparina Na</u>
27/02 - 6/03	Stop heparina Na
7/03 -11/03	<u>Heparina Na</u>
11/03 -15/03	No Heparina Na

15/03-23/04	<u>Heparina Na</u>
23/04- 07/05	Acenocumarol
07/05- 16/05	<u>Heparina Na</u>
16/05 - 10/09	Acenocumarol
10/09 -15/09	<u>Heparina Na</u>
15/09 -13/10	Dalteparina/12h



NUTRICIÓN PARENTERAL

-Colestasis importante durante el ingreso (↑FA hasta 4000, GGT 1700, Bi4.4)

Eco abd: no alteración vía biliar. Lo orientan como probablem. 2ª a NP +/- lesión de la vía biliar en el contexto de su patología abdominal



- En vez de oligoelementos, Se-Molibdeno y Zn (no damos oligoelementos para evitar acumulación de Cu y Mn, por ser de excreción biliar).



UCI: Distensión abdominal, anemización, hemoperitoneo masivo y coleperitoneo en TAC 10/03



10/03: ReIQ ante hemorragia de origen desconocido → gran coágulo (se evacua). Persiste hemorragia en sábana. Se intenta id punto sangrado. Bloque de asas yeyunales densamente adheridos a pared abdom. Lesiones en intestino delgado que se reparan con puntos de seda sueltos. Fuga a través de la sonda: se repara. Packing de 9 gasas con fines hemostáticos. Abdomen abierto.


12/03: Retirada de Packing.



UCI: Buena evolución sepsis origen abdominal:

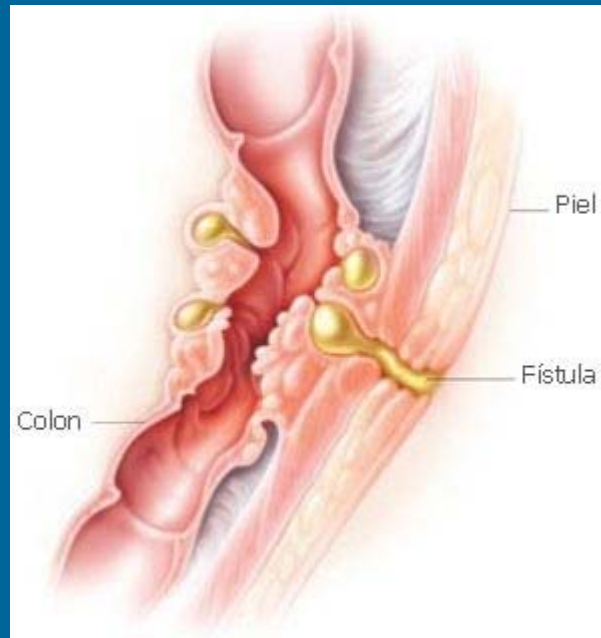
- STOP soporte vasoactivo.
- Abdomen blando y depresible, peristaltismo.
- Por drenajes en aspiración se obtiene material intestinal con disminución progresiva del débito.


Se adm azul de metileno por la SNG evidenciando salida del mismo por los drenajes abdominales (**FISTULA yeyunocutánea**), por lo que no alimentación oral y se mantiene NPT.




Fístulas entéricas

-Comunicaciones anormales entre dos órganos internos (fístulas internas) o entre el tracto gastrointestinal y la piel (fístulas enterocutáneas).





- Las fístulas de alto débito (> 500 mL/día) pueden provocar elevada pérdida de electrolitos y fluidos, desnutrición por ineficaz uso del tracto digestivo, pérdida de peso, hipoproteïnemia, riesgo de sepsis y peritonitis, déficit de vitaminas y elementos traza (Zn, Mg, Cu).
- Tras la valoración del débito, reposición de fluidos y electrolitos y localización de la fístula puede iniciarse la NE si el lugar de alimentación dista al menos 40 cm de la fístula para evitar reflujo.



Fístula de alto débito: alrededor 500-1000 mL/día

Sala: valoración evolución fuga.



Vomita contraste oral

Fistulografía: se inyecta contraste a nivel fístula, que progresa hasta el colon.

Se solicita valoración por endoscopia para colocar una sonda lastrada e iniciar NE a nivel yeyunal.

SONDAS DE ALIMENTACIÓN



DE POLIURETANO


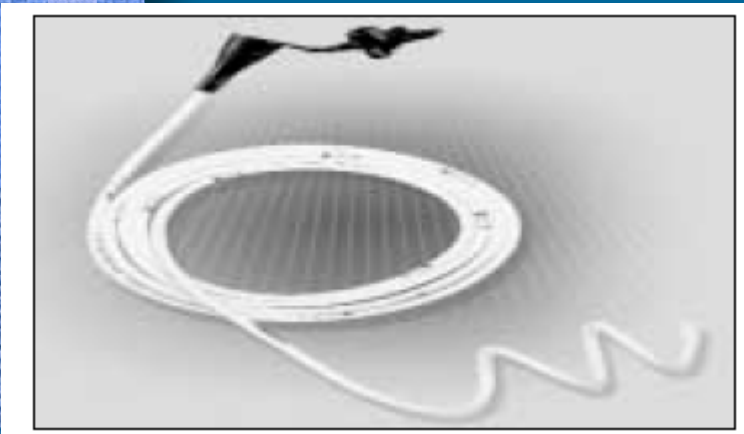
Adultos: 10-14 F

SNG: 80-100 cm SNE: 120-145 cm

Línea radiopaca, fiador, con marcas de graduación longitudinales.

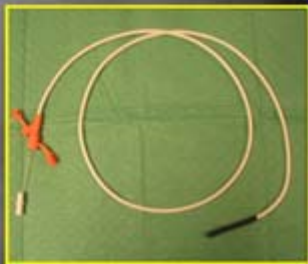
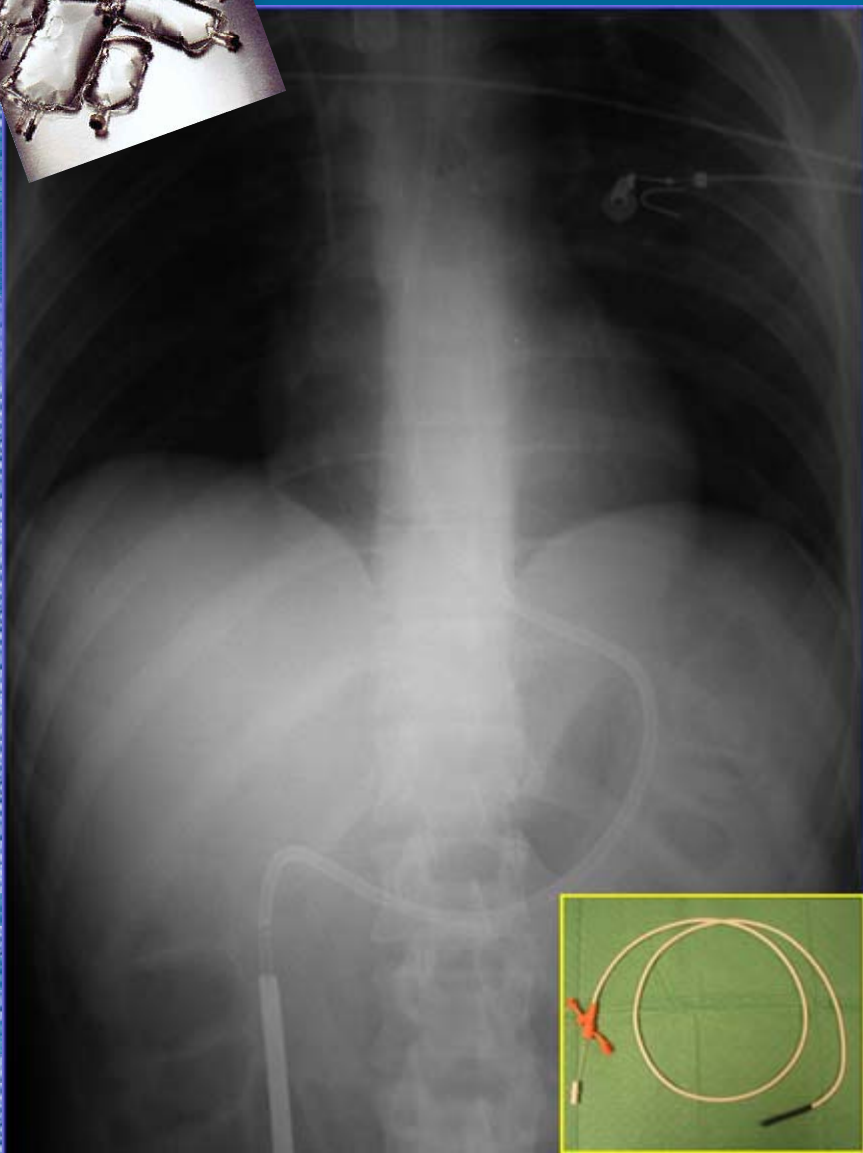

SONDAS NASOENTERALES

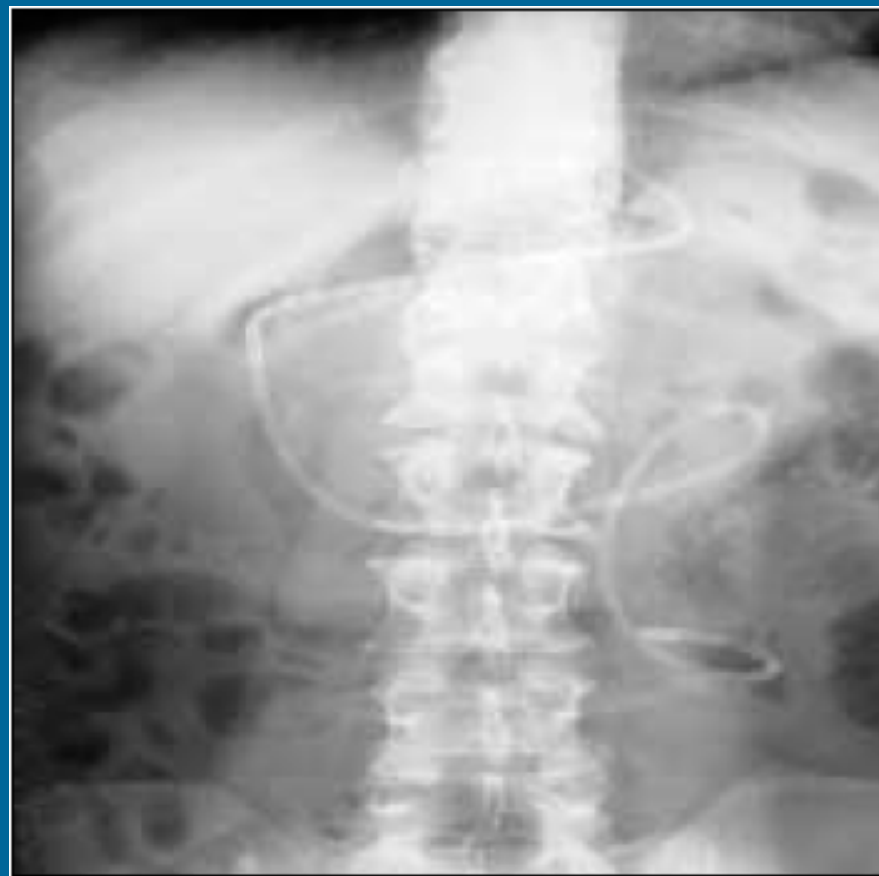

LASTRE

Sonda nasoenteral de Bengmark
Extremo distal doble hélice y media, con 4 orificios laterales Y LASTRE
Longitud: 145 cm



SONDA DE LOCALIZACION DUODENAL



SONDA DE LOCALIZACION YEYUNAL



CARACTERÍSTICAS DE LA NUTRICIÓN ENTERAL POR YEYUNOSTOMÍA O SONDA NASOYEYUNAL

- En fístula colocutánea: dietas poliméricas
- Fístula i. delgado: dieta elemental con bajo contenido en grasas
- Balance positivo de N
- Infusión por bomba de forma continua



Colocación SNY mediante endoscopia. Sale NE por fístula



Solicitan sonda de 2 m

Problemas colocación sonda: no baja hasta el nivel deseado

IQ (28/07): colocación de sonda de yeyunostomía a través del orificio de la fístula

Se retira NE por salida de la sonda

Pasan NPT en 20h, descansa 4h/día. Planteamiento NP Domiciliaria

15/09/2009: IQ: resección fístula + anastomosis intestino delgado





COMPLICACIONES NUTRICIÓN PARENTERAL DOMICILIARIA

- Infección y trombosis de catéter venoso central
- ↓ Calidad de vida.
- Colestasis, esteatosis hepática, encefalopatía
- Translocación bacteriana
- Sobrecarga o déficit de fluidos/electrolitos
- Alteraciones óseas



COMPLICACIONES INFECCIOSAS POR INFECCION CVC

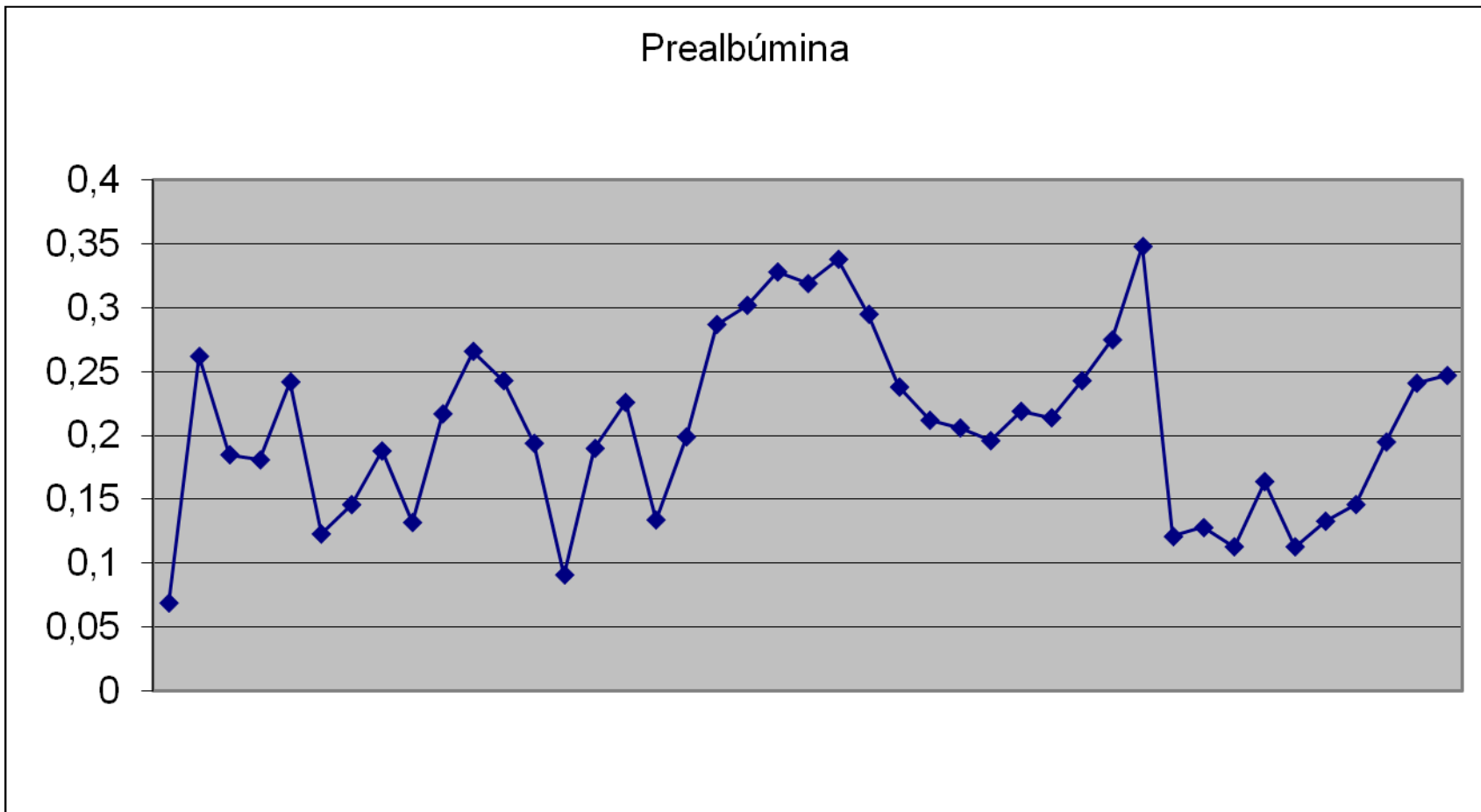
07/05/09: Shock séptico causado por infección CVC

17/09/09: Shock séptico por Pseudomonas multirresistente (infección catéter)



Recambios vía central + cultivo catéter

EVOLUCIÓN NUTRICIONAL



22/12: 0.069

08/01: 0.262

31/03: 0.243

21/04: 0.091

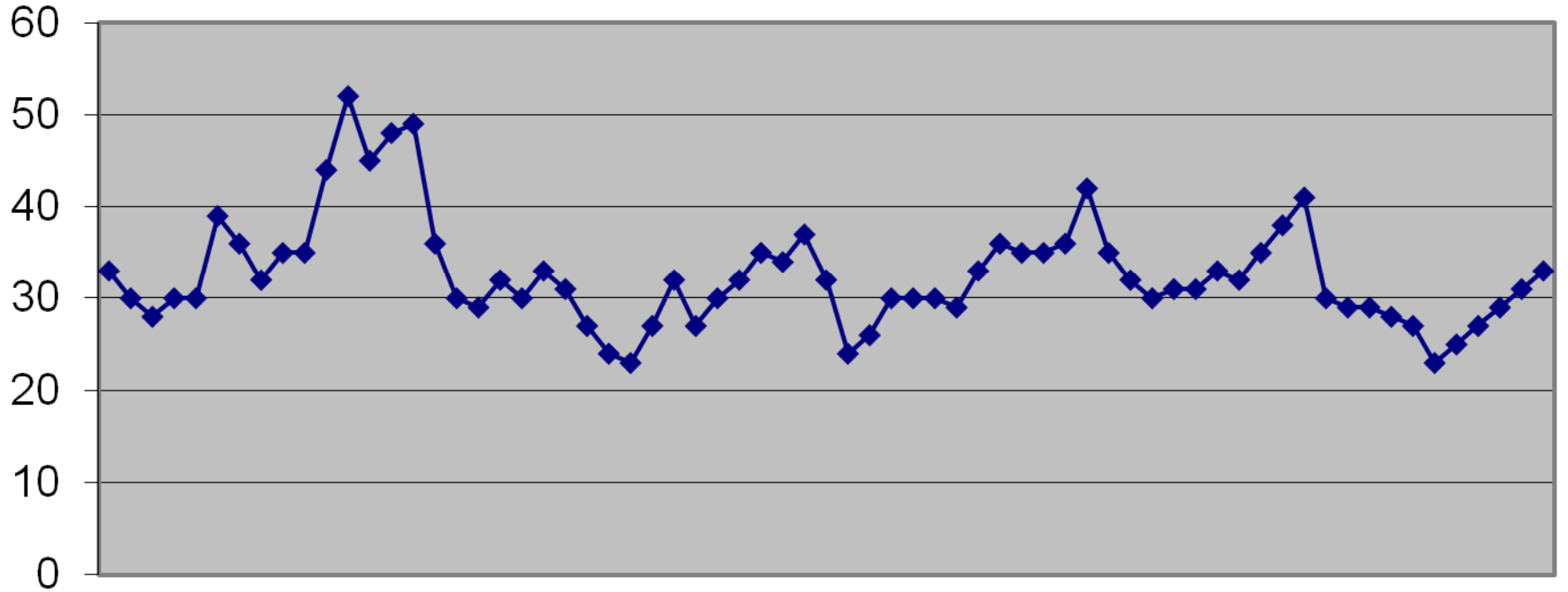
03/06: 0.302

18/08: 0.243

07/10: 0.113

28/10: 0.247

Albúmina



22/12: 33

08/01: 39

31/03: 35

21/04: 24

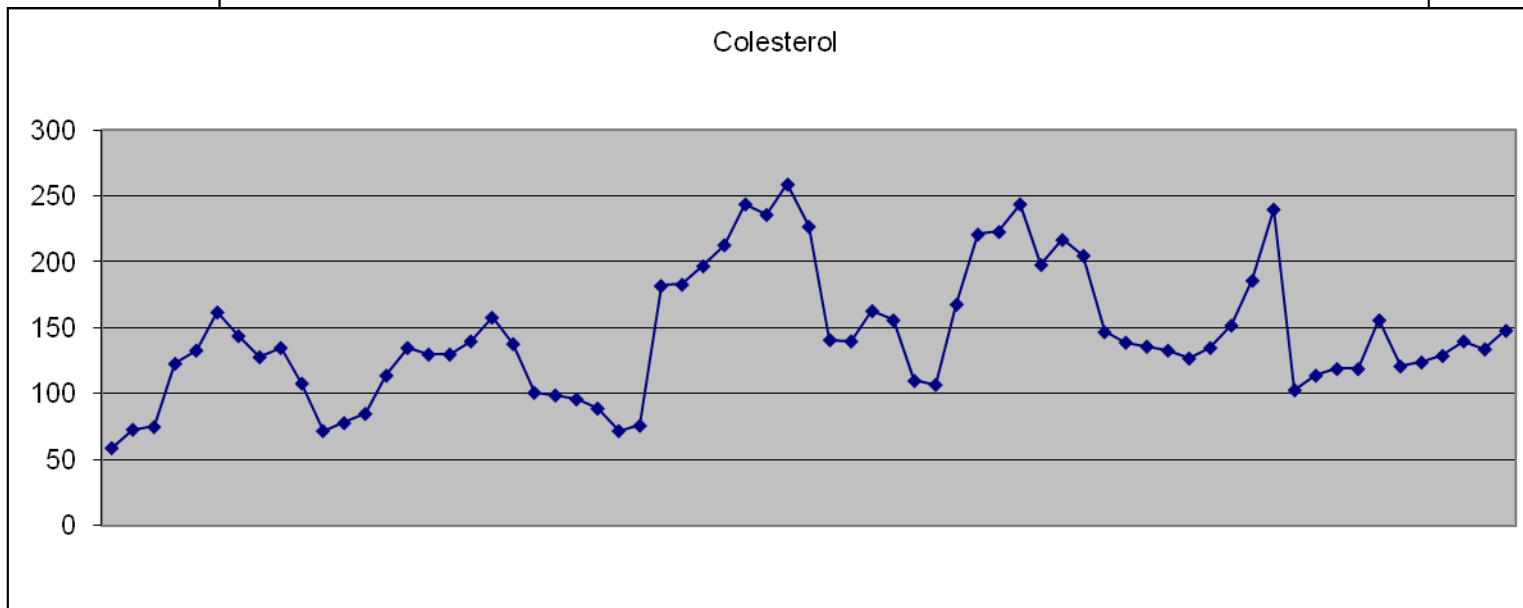
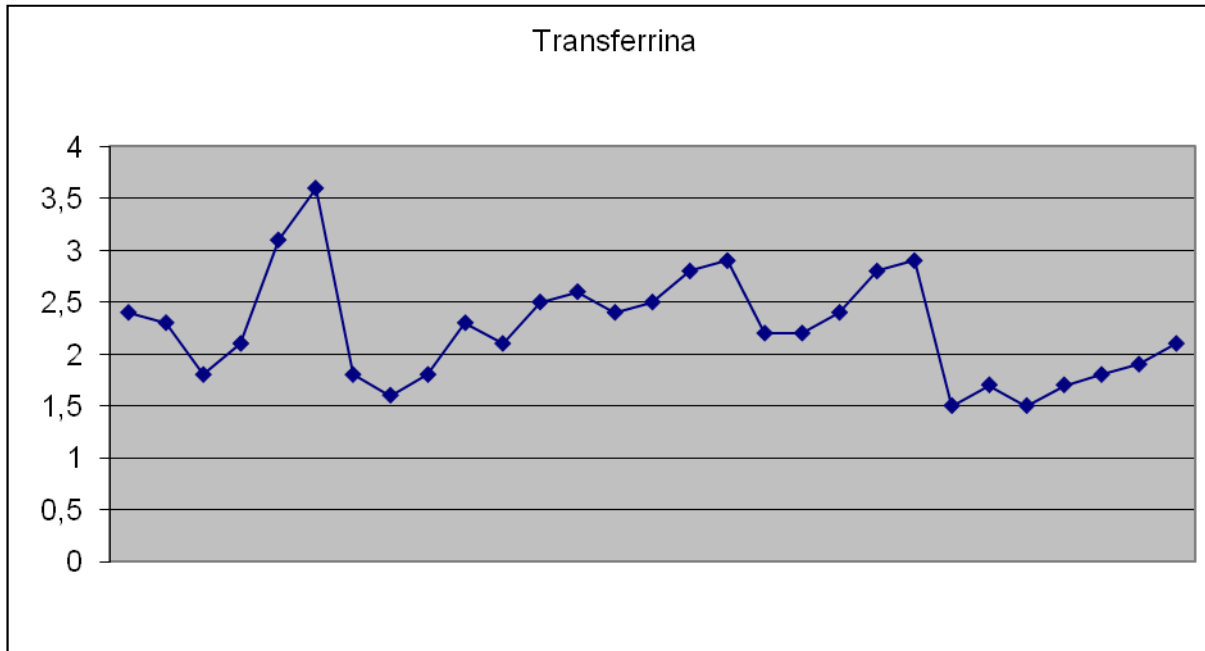
03/06: 35


18/08: 35

07/10: 23

28/10: 33

EVOLUCIÓN NUTRICIONAL






7/10/2009: Tránsito para comprobar el cierre de la fístula y tránsito intestinal. Vomita todo el contraste: STOP exploración

TAC (15/10): No imágenes sugestivas de fístula



Inicio de dieta semilíquida unos días después tolerada
STOP NPT (progresión lenta)



Muchas gracias

